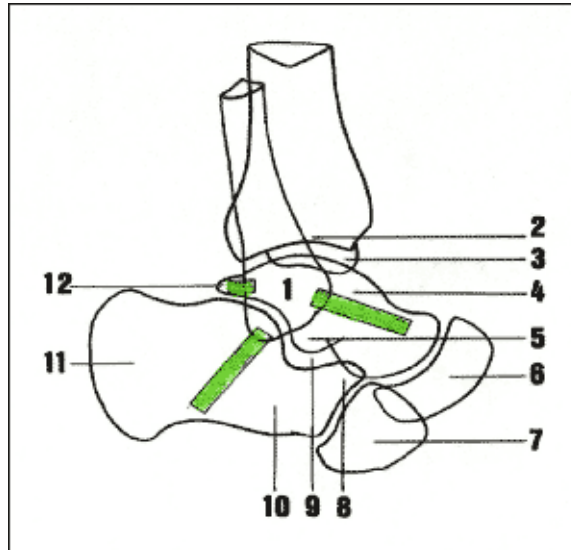


## Critères d'OTTAWA

Après 18 ans et avant 55 ans, une douleur à la palpation des reliefs osseux sur les 6 derniers cm de la ME ou de la MI ou au niveau du scaphoïde tarsien ou de la base du 5<sup>ème</sup> MT associée à l'impossibilité de faire 4 pas imposent une radiographie.



Cheville et arrière pied de profil (calque d'après radiographie)

En grisé, les 3 faisceaux du ligament latéral externe (péronéo-astragalien antérieur, péronéo-calcanéen, péronéo-astragalien postérieur).

- 1 : malléole externe
- 2 : pilon tibial
- 3 : malléole interne
- 4 : astragale
- 5 : tubercule antéro-externe de l'astragale
- 6 : scaphoïde tarsien

