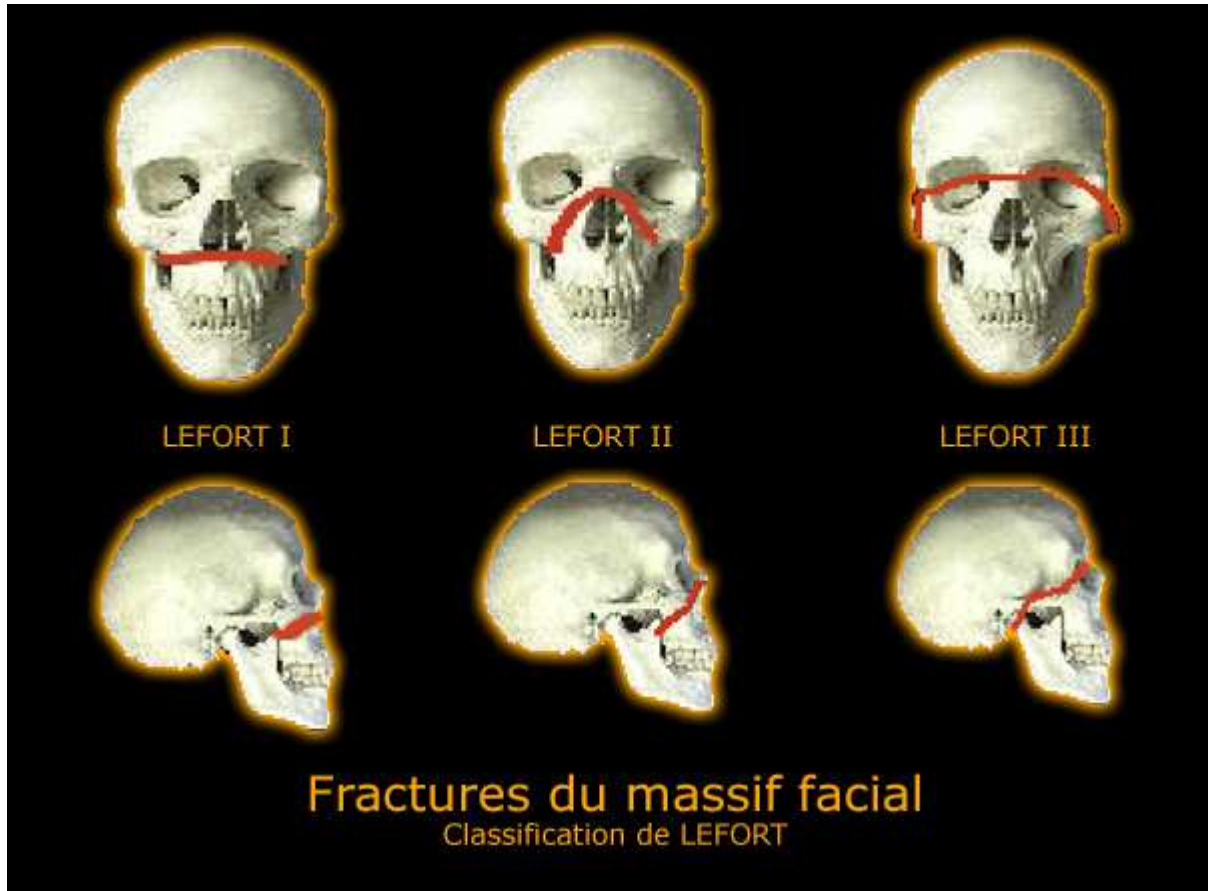


Classification de LEFORT :

Traumatismes crânio-faciaux



- Le Fort I

Fracture sous-nasale horizontale et tend à séparer le bloc maxillaire du reste du massif facial. Le trait de fracture passe au dessus de l'épine nasale, traverse la partie basse des sinus maxillaires et intéresse en arrière les apophyses ptérygoïdes.

- Le Fort II

Fracture la plus fréquente. Le trait de fracture intéresse la glabella et le massif ethmoïdal ainsi que les deux sinus maxillaires et les ptérygoïdes. Les traits de fractures sont complexes et l'analyse dans plusieurs plans est nécessaire.

- Le Fort III

Fracture la plus grave (vrai disjonction crânio-faciale). C'est une fracture à haut risque neurologique car elle intéresse la lame criblée, l'orbite et son apex. Le diagnostic est plus facile sur les coupes frontales et le scanner à acquisition hélicoïdale.